

Стан шкіри у пацієнтів із неалкогольною жировою хворобою печінки та супутнім гіпотиреозом: погляд сімейного лікаря

С.В. Фейса, І.В. Чопей

Ужгородський національний університет

Мета дослідження: вивчити частоту змін з боку шкіри у пацієнтів з неалкогольною жировою хворобою печінки (НАЖХП) та супутнім гіпотиреозом.

Матеріали та методи. Обстежені 103 пацієнти з НАЖХП та супутнім гіпотиреозом, у тому числі 91 – із субклінічним гіпотиреозом. Для верифікації терапевтичного діагнозу хворим виконували антропометричні вимірювання, за допомогою он-лайн калькуляторів підраховували неінвазивні індекси гепатостеатозу FLI (Fatty Liver Index) та LAP (Lipid Accumulation Product), проводили ультразвукове дослідження печінки та лабораторне обстеження.

Результати. У 85 хворих виявлено патологічні зміни шкіри: у 56 пацієнтів – ксантелазми, у 49 – вузлуваті ксантоми, у 23 хворих – їхнє поєднання. Наведені прояви у 43 пацієнтів поєднувалися із супутньою дисліпідемією.

У 12 хворих із НАЖХП на тлі цукрового діабету виявлено вугрової хвороби, ще 7 пацієнтів відзначали вугрі в анамнезі, у всіх випадках акне з'являлося задовго до встановлення діагнозу цукрового діабету. Сім хворих (5 – з цукровим діабетом та 2 – із предіабетом) відзначали в анамнезі фурункулез.

Шкіра більшості обстежених була сухою, із зниженим тургором, часто зморшкуватою. Одутлуватість обличчя (34 пацієнти) асоціювалася із супутнім гіпотиреозом та не залежала від стадії НАЖХП. Волосся переважно було тьмяним, рідким, спостерігалася його раннє посивіння та надмірне випадання.

Заключення. Огляд пацієнтів та детальний анамнестичний пошук є надзвичайно цінними діагностичними методами у практиці сімейного лікаря, оскільки внутрішні захворювання відображаються на стані шкіри.

Ключові слова: неалкогольна жирова хвороба печінки, гіпотиреоз, порушення вуглеводного обміну, дисліпідемія, шкіра, акне, дерматози.

Шкіра – найбільший орган людського тіла, стан якого тісно пов'язаний з роботою внутрішніх органів та систем. Недарма з давніх-давен шкіру називали дзеркалом організму. У багатьох випадках шкірні прояви виявляються раніше, ніж інші клінічні симптоми, що значно підвищує їхню діагностичну цінність. Разом з тим, лікарі загальної практики недостатньо обізнані зі шкірними ознаками внутрішніх захворювань, а лікарі-дерматологи часто не враховують необхідність лікування розладів внутрішніх органів для корекції дерматологічних проявів. Ці фактори зумовлюють надзвичайну актуальність проблеми.

Найчастішими чинниками, що сприяють розвитку патологічних змін шкіри, є хвороби травного тракту (ТТ) та гепатобіліарної системи (ГБС) [5]. Значної актуальності проблема набуває при локалізації патологічних морфоелементів на обличчі. Особливого психологічного дискомфорту завдають

вугрова хвороба та розацеа, що є найчастішими причинами звернень пацієнтів до косметологів [8].

За даними С.І. Шармазан [9], під час обстеження жінок клімактеричного віку з розацеа, серед супутньої патології переважали захворювання ТТ: хронічний гастрит був виявлений у 67,5% хворих, дискінезія жовчовивідних шляхів – у 86,2%, хронічний холецистоангіохоліт – у 73,7%, хронічний гепатит – у 55% [9]. У пацієнок виявлені порушення проникності мембран і поглинально-видільної функції гепатоцитів, зниження дезінтоксикаційної функції печінки, а також порушення скоротливої концентраційної функції жовчного міхура [9]. Виявлена кореляційна залежність між важкістю порушень гепатобіліарної системи і клінічними проявами розацеа [9].

Значну увагу у патогенезі дерматокосметичних захворювань приділяють порушенням біохімічного гомеостазу [6, 7]. Оскільки печінка є основною «біохімічною лабораторією» організму, що регулює гомеостаз, то порушення її функціонального стану значною мірою відображаються на шкірі [3, 5]. Б.Т. Глухенький і співавтори [1] у результаті радіонуклідного дослідження функціонального стану гепатобіліарної системи таких хворих виявили застійні явища у жовчовивідних шляхах, що зумовлюють функціональні зміни гепатоцитів [1].

Відомо, що серед функцій печінки та шкіри є одна спільна – вони обидві виводять непотрібні перероблені і знешкоджені речовини [3]. При цьому печінка відіграє роль основного фільтра, а шкірні покриви – додаткового, оскільки через пори виводяться з потом залишки солей. Коли печінка не справляється зі своєю захисною функцією, у крові накопичується надлишок токсинів, які «виштовхуються» через усі інші органи виділення, у тому числі через пори шкіри. У результаті створюються умови для виникнення себореї та вугрової хвороби [3, 4, 8].

Так, ознаками «застійної печінки» є тьмянний, землистий, жовтуватий колір обличчя. Виділення надлишку жирів робить шкіру блискучою. Протоки сальних залоз не можуть вивести весь жир, тому в них легко розмножуються бактерії, утворюються вогнища запалення і видимі прояви – вугрі [8]. Коли печінка не може утилізувати надлишок жовчних кислот, з'являється свербіж [1]. Шкірні прояви алергії також взаємозв'язані з розладами печінки, оскільки саме в печінці проходить синтез білків, які відповідають за адекватну імунну відповідь організму [2]. Якщо печінка не справляється з переробкою якогось медикаменту чи іншої чужорідної синтетичної речовини, то на шкірі з'являється кропив'янка або дерматит [2, 7]. Тривале застосування деяких ліків, у тому числі антибіотиків, також може відобразитися на шкірі.

Встановлено взаємозв'язок між станом шкіри та дисліпідемією [8, 9]. Дисліпідемія та атеросклероз сприяють ураженню не тільки магістральних та коронарних су-

дин, але і судин шкіри, що відображається наявністю ксантомадозу. За атеросклерозу шкірні зміни найбільше виражені в ділянці стоп, спостерігається сухість і огрубіння шкіри, ламкість і потовщення нігтів, поява мозолів [10]. Якщо атеросклерозом уражається черевна аорта та її гілки, можливий розвиток холестеринової мікроемболізації судин нижніх кінцівок із розвитком livedo reticularis – сітчастого еритематозного судинного малюнку в нижній частині черева та ніг із фокусами ціанозу, у подальшому можуть розвиватися некротичні зміни [10–12].

Одне з основних місць серед патологій, що впливають на стан шкірних покривів, посідають захворювання ендокринної системи [4], зокрема ожиріння [11, 14, 15]. Оскільки у хворих з надмірною масою тіла страждають усі органи і системи, не можна оминати вплив ожиріння на шкіру і, відповідно, зовнішність пацієнта. Перш за все, ожиріння зумовлює втрату вологи, тому шкіра в осіб із надмірною масою тіла стає сухою і заживлення ран є утрудненим [15]. Крім того, у хворих на ожиріння виявляють підвищення рівнів андрогенів, інсуліну, гормону росту та інсуліноподібного фактора росту, що спричинює порушення роботи сальних залоз із застоєм секрету і подальше інфікування, що в свою чергу призводить до розвитку акне [11, 14, 15].

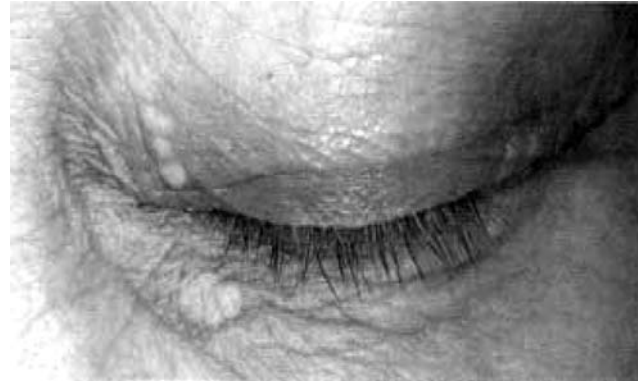Ожиріння веде до порушення (уповільнення) лімфатичного дренажу тканин, а відтак – до затримки рідини у підшкірних тканинах з утворенням лімфатичних набряків, зокрема під очима та на кінцівках, вираженість яких може бути різною – від незначних до лімфедемі [11].

Ожиріння може як безпосередньо призводити до шкірних захворювань, так і обтяжувати перебіг уже наявних дерматологічних хвороб, таких, як псоріаз, шкірні інфекції (включаючи грибові), гіперкератоз підошов стоп, целюліт тощо [15].

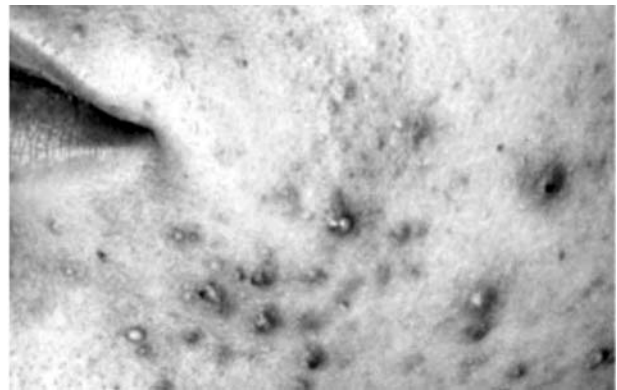
Дерматологічні проблеми спостерігаються практично при всіх найпоширеніших ендокринних захворюваннях. Так, при цукровому діабеті фіксують такі зміни на шкірі: діабетичні дерматопатії, колоподібні (анулярні) гранульоми, ліпоїдний некробіоз, соскоподібне потовщення шкіри, ксантоми, схильність до частих бактеріальних (фурункульоз, целюліт, бешиха) та кандидозних інфекцій. Крім того, можуть бути алергійні реакції та ліподистрофії у місцях введення інсуліну. Слід зазначити, що шкірні зміни можуть бути першими проявами цукрового діабету [3, 4].

Відомо, що шкірними проявами гіпертиреозу є волога шкіра, долонна еритема, стоншення волосся волосистої частини голови, оніхолізіс та рідко гіперпігментація. Зі шкірних проявів вродженого гіпотиреозу спостерігають холодну суху шкіру, жовтяничність, периорбітальний набряк, мармурову шкіру, блідість (вторинна анемія), що супроводжується загальним стовщенням шкіри та язика внаслідок надмірної продукції глікозаміноглікану [3, 4, 83]. У випадках набутого гіпотиреозу у пацієнтів холодна, суха, бліда чи жовтянична шкіра внаслідок анемії або каротинемії, стовщення язика та шкіри, особливо шкіри рук і ніг; у разі надавлявання на шкіру не залишаються ямки. Волосся на голові стоншується, а з бічних третин брів взагалі випадає; спостерігають гіпертрихоз спини.

Особливо помітні зміни шкіри у коморбідних хворих, що страждають поєднанням захворювань ендокринної системи та печінки. Неалкогольна жирова хвороба печінки (НАЖХП) найчастіше зустрічається у хворих з ожирінням, з цукровим діабетом 2-го типу (ЦД-2) або предіабетом і є печінковим проявом метаболічного синдрому (МС). Крім того, фіксують зростання числа випадків гіпотиреозу в осіб з НАЖХП, що пов'язане, очевидно, зі спільним патогенетичним механізмом – інсулінорезистентністю (ІР).



Мал. 1. Ксантелазма у хворого з НАЖХП (стадія стеатозу) та гіпертригліцеридемією



Мал. 2. Acne vulgaris у пацієнта Б., хворого на НАЖХП (стеатоз) із супутнім субклінічним гіпотиреозом на тлі предіабету (порушення толерантності до глюкози)

Поєднання цих патологій взаємно обтяжують перебіг та поглиблюють метаболічні розлади, що, відповідно, відображається на шкірі хворих.

Мета дослідження: вивчити частоту змін з боку шкіри у пацієнтів з неалкогольною жировою хворобою печінки та супутнім гіпотиреозом.

МАТЕРІАЛИ ТА МЕТОДИ

Обстежені 103 пацієнти з НАЖХП, серед яких у 72 діагностовано неалкогольний стеатогепатит (НАСГ), у 31 – стеатоз печінки. У всіх обстежених НАЖХП асоціювалася з різними компонентами метаболічного синдрому: ожиріння / надмірна маса тіла, порушення толерантності до глюкози (предіабет) / ЦД-2, дисліпідемія, артеріальна гіпертензія (різні варіанти їхнього поєднання). У 91 пацієнта виявлено супутній субклінічний гіпотиреоз, у 12 – явний клінічно виражений гіпотиреоз.

Хворим виконували антропометричні вимірювання (зріст, маса тіла, індекс маси тіла, обхват талії та стегон), підраховували за допомогою он-лайн калькуляторів неінвазивні індекси наявності гепатостеатозу FLI (Fatty Liver Index) та LAP (Lipid Accumulation Product), проводили ультразвукове дослідження печінки та лабораторне обстеження, яке включало визначення активності ферментів аланін-амінотрансферази (АЛТ), аспартат-амінотрансферази (АСТ), гамма-глутамілтранспептидази (ГТП), рівня холестерину, тригліцеридів, глюкози та інсуліну крові (з індексом ІР), а також визначали рівень тиреотропного гормону (ТТГ) імунохемилюмінесцентним методом.

РЕЗУЛЬТАТИ ДОСЛІДЖЕННЯ
ТА ЇХ ОБГОВОРЕННЯ

У 85 (із 103 обстежених) хворих із НАЖХП констатували зміни з боку шкіри: у 56 пацієнтів виявлено ксантелазми (мал. 1), у 49 – вузлуваті ксантоми, що локалізувалися переважно у літтьових згинах і в області колін, у 23 хворих спостерігали поєднання ксантелазм та вузлуватих ксантом. Наведені зміни були здебільшого маловираженими та не спричинювали дискомфорт. У більшості випадків (43 пацієнтів) ці шкірні прояви поєднувалися із супутньою дисліпідемією.

У медичній документації 31 пацієнта знайдено відомості про наявність псоріазу (25 хворих), екземи (11 пацієнтів) та їхнього поєднання (6 осіб). Серед даних пацієнтів переважали хворі на НАЖХП на тлі ЦД-2 (18 осіб), порушення толерантності до глюкози (предіабет) діагностовано у 13 осіб з наведеними вище змінами шкіри.

У 12 хворих на НАЖХП на тлі ЦД-2 виявлено вугрову хворобу (мал. 2), ще 7 пацієнтів відмічали її наявність в анамнезі, причому у більшості з них вугри з'являлися ще до того, як було діагностовано ЦД-2. У 7 хворих (5 – з ЦД та 2 – з порушенням толерантності до глюкози) фіксували в анамнезі фурункульоз.

У результаті даного дослідження виявлено, що шкіра більшості обстежених була сухою, із зниженим тургором, ча-

Состояние кожи пациентов с неалкогольной
жировой болезнью печени и сопутствующим
гипотиреозом: взгляд семейного врача
С.В. Фейса, И.В. Чопей

Цель исследования: изучение частоты изменений со стороны кожи у пациентов с неалкогольной жировой болезнью печени (НАЖБП) и сопутствующим гипотиреозом.

Материалы и методы. Обследованы 103 пациента с НАЖБП и сопутствующим гипотиреозом, в том числе 91 – с субклиническим гипотиреозом. Для верификации терапевтического диагноза больным выполняли антропометрические измерения, с помощью он-лайн калькуляторов рассчитывали неинвазивные индексы гепатостеатоза FLI (Fatty Liver Index) и LAP (Lipid Accumulation Product), проводили ультразвуковое исследование печени и лабораторное обследование.

Результаты. У 85 больных выявлены патологические изменения кожи: у 56 пациентов – ксантелазмы, у 49 – узловатые ксантомы, у 23 больных – их комбинацию. Указанные проявления у 43 пациентов комбинировались с сопутствующей дислипидемией.

У 12 больных с НАЖБП на фоне сахарного диабета выявлена угревая болезнь, еще у 7 пациентов отмечали угри в анамнезе, во всех случаях акне появлялись задолго до установления диагноза сахарного диабета. У 7 больных (5 – с сахарным диабетом и 2 – с предиабетом) отмечали в анамнезе фурункулез.

Кожа большинства обследованных была сухой, с пониженным тургором, часто морщинистой. Одутловатость лица (34 пациента) ассоциировалась с сопутствующим гипотиреозом и не зависела от стадии НАЖБП. Волосы большинства больных были тусклыми, редкими, отмечалась ранняя седина и выпадение.

Заключение. Осмотр пациентов и подробный анамнестический поиск являются ценными диагностическими методами в практике семейного врача, поскольку внутренние заболевания отображаются на состоянии кожи.

Ключевые слова: неалкогольная жировая болезнь печени, гипотиреоз, нарушение углеводного обмена, дислипидемия, кожа, акне, дерматозы.

сто зморшкуватою. Одутловатість обличчя (34 хворих) асоціювалася із супутнім гіпотиреозом та не залежала від стадії НАЖХП. Волосся у більшості хворих було тьмяним, рідким, фіксували його раннє посивіння та надмірне випадання. У 14 пацієнтів (12 з яких – чоловіки) діагностували гіпертрихоз спини. Зміни з боку волосся та рідкі, погано виражені брови, очевидно, є проявами гіпотиреозу.

ВИСНОВКИ

Отже, огляд пацієнтів та детальний анамнестичний пошук є надзвичайно цінними діагностичними методами у практиці сімейного лікаря, оскільки існує зв'язок між розладами з боку внутрішніх органів і станом шкіри. У коморбідних пацієнтів з неалкогольною жировою хворобою печінки на тлі порушення вуглеводного обміну (цукровий діабет, предіабет) частими є зміни з боку шкіри, зокрема у вигляді ксантелазм (при дисліпідемії), вугрової хвороби та схильності до кандидозу й фурункульозу. Приєднання супутнього гіпотиреозу супроводжується сухістю, зморшкуватістю шкіри, одутловатістю обличчя та рідким, схильним до випадіння волоссям. Урахування зв'язку між шкірними симптомами та соматичною патологією має не тільки діагностичне значення, але й сприяє підвищенню ефективності раннього лікування таких хворих.

The condition of the skin in patients with non-
alcoholic fatty liver disease and accompanying
hypothyroidism: the view of the family doctor
S.V. Feysa, I.V. Chopey

The objective: is to study the frequency of skin changes in patients with NAFLD and accompanying hypothyroidism.

Materials and methods. There were examined 103 patients with NAFLD and accompanying hypothyroidism, including 91 with subclinical hypothyroidism. To diagnose internal diseases the anthropometric measurements were performed. Non-invasive tests of steatosis, including the FLI (Fatty Liver Index) and LAP (Lipid Accumulation Product) were calculated by online calculators. The liver ultrasound and the laboratory examination were made also.

Results. Pathological changes of the skin were detected in 85 patients, who were being examined. Among them xanthelases were detected in 56 patients, nodular xanthomas – in 49, their combination were detected in 23 patients. The following changes were associated with accompanying dyslipidemia in 43 patients.

Acne was diagnosed in 12 patients with NAFLD on the background of diabetes. Another 7 patients (5 – with diabetes and 2 – with prediabetes) noted acne in their anamnesis. In each of cases acne had been appeared long before the diabetes diagnosed. 7 patients noted furunculosis in anamnesis.

The skin of the most patients was dry, with a reduced turgor, often wrinkled. Facial puffiness (in 34 patients) is characteristic for the accompanying hypothyroidism and does not depend on the stage of the NAFLD. The tarnish and sparseness of hair, as well as early greyness and an excessive hair loss are revealed.

Conclusions. Physical examination of patients and a detailed anamnesic search are extremely valuable diagnostic methods in the practice of a family doctor, since internal illnesses are reflected on the condition of the skin.

Key words: nonalcoholic fatty liver disease, hypothyroidism, carbohydrate metabolism disorder, dyslipidemia, skin, acne, dermatosis.

Сведения об авторах

Фейса Снежана Васильевна – Кафедра терапии и семейной медицины факультета последипломного образования и доуниверситетской подготовки ГВУЗ «Ужгородский национальный университет», 88017, г. Ужгород, ул. Собранецкая, 148. E-mail: snizhana.feysa@uzhnu.edu.ua

Чопей Иван Васильевич – Кафедра терапии и семейной медицины факультета последипломного образования и доуниверситетской подготовки ГВУЗ «Ужгородский национальный университет», 88017, г. Ужгород, ул. Собранецкая, 148. E-mail: ivan.chopey@uzhnu.edu.ua

СПИСОК ЛІТЕРАТУРИ

1. Глухенький Б.Т. Функциональное состояние печени у больных розацеа по данным радионуклидных исследований /Б.Т. Глухенький, Е.А. Чопик, О.В. Сницаренко // Вестник дерматологии и венерологии. – 1986. – № 7. – С. 38–40.
2. Горячкина Л.А. Роль хеликобактерной инфекции в патогенезе хронической крапивницы / Л.А. Горячкина, Е.Ю. Борзова //Аллергология. – 2004. – № 2. – С. 31–39.
3. Эндокринология: підручник (П.М. Боднар, Г.П. Михальчишин, Ю.І. Комісаренко та ін.) За ред. професора П.М. Боднара. – Вид. 3, перероб. та доп. – Вінниця: Нова Книга, 2013. – 480 с.
4. Мурзіна Е.О. Шкірні прояви ендокринних порушень // Клиническая иммунология. Аллергология. Инфектология. – 2012. – № 1. – С. 79–84.
5. Полях Я.А. Роль патологии желудочно-кишечного тракта в патогенезе розацеа // Журнал дерматовенерологии та косметологии ім. М.О. Торсуєва. – 2011. – № 1–2 (24). – С. 103–107.
6. Прохоров Д.В. Молекулы средней массы – маркер эндогенной интоксикации у больных экземой / Д.В. Прохоров, О.А. Притула // Дерматология. Косметология. Сексопатология. – 2001. – № 1 (4). – С. 95–97.
7. Трофимов А.В. Нейроэндокринные клетки желудочно-кишечного тракта в моделях преждевременного старения. – СПб.: ДЕАН, 2005. – 123 с.
8. Чубар О.В. Клініко-патогенетичне обґрунтування нових підходів до комплексної терапії хворих на рожеві вугрі // Автореф. дис. ... канд. мед. наук. – Харків, 2006. – 16 с.
9. Шармазан С.І. Обґрунтування патогенетичної терапії розацеа у жінок клімактеричного віку // Автореф. дис. ... канд. мед. наук. – К., 2000. – 19 с.
10. Dey A, Aggarwal R, Dwivedi S. Cardiovascular profile of xanthelasma palpebrarum. // Biomed Res Int. – 2013. – P. 932–936.
11. Oreopoulos A, Padwal R, McAlister FA, Ezekowitz J, Sharma AM, Kalantar-Zadeh K, et al. Association between obesity and health-related quality of life in patients with coronary artery disease //Int. J. Obes. (Lond.). – 2010. – Sep. – 34 (9). – P. 1434–1441.
12. Patel NN, Patel DN. Erythema multiforme syndrome // Am. J. Med. – 2009. – P. 122–623.
13. Shridhar Dwivedi, Rajat Jhamb. Cutaneous markers of coronary artery disease // World J. Cardiol. – 2010. – Sep. – 26; 2 (9). – P. 262–269.
14. Whitmer R.A., Gunderson E.P., Barrett-Connor E., Quesenberry C.P., JrYaffe K. Obesity in middle age and future risk of dementia: a 27 year longitudinal population based study //BMJ. – 2005. – 330 (7504) – P. 1360.
15. Yosipovitch G., DeVore A., Dawn A. Obesity and the skin: skin physiology and skin manifestations of obesity. //J. Am. Acad. Dermatol. – 2007. – 56. – P. 901–16.

Статья поступила в редакцию 23.11.17